

## Revisión de la literatura

# Complicaciones tromboticas en COVID-19: un recuento en la fisiopatología, alteraciones hematológicas, diagnóstico y tratamiento.

## Thrombotic complications in COVID-19: an account in the pathophysiology, hematological alterations, diagnosis and treatment.

Miguel Eduardo Saavedra-Valencia<sup>1,a,b</sup>, Lina María Martínez-Sánchez<sup>2,a,b</sup>, Marielena Fonseca-Guzmán<sup>1,a,b</sup>

1. Estudiante de Medicina.
  2. Bacterióloga, Especialista en Hematología, Magister en Educación, Profesora Escuela de Ciencias de la Salud, Facultad de Medicina.
- a. Línea de Hematología del Grupo de Investigación Salud clínica y Quirúrgica.  
b. Facultad de Ciencias de la Salud, Universidad Pontificia Bolivariana (Colombia)

### CORRESPONDENCIA

Miguel Eduardo Saavedra Valencia  
ORCID ID <https://orcid.org/0000-0001-5573-5168>  
Universidad Pontificia Bolivariana (Colombia)  
E-mail: [miguel.saavedra@upb.edu.co](mailto:miguel.saavedra@upb.edu.co)

### CONFLICTO DE INTERESES

Los autores del artículo hacen constar que no existe, de manera directa o indirecta, ningún tipo de conflicto de intereses que pueda poner en peligro la validez de lo comunicado.

RECIBIDO: 13 de junio de 2023.  
ACEPTADO: 27 de noviembre de 2023.

### RESUMEN

La enfermedad por coronavirus (COVID-19) es provocada por el coronavirus tipo 2 causante del síndrome respiratorio agudo severo (SARS-CoV-2) que afecta múltiples órganos. Se caracteriza por una tormenta de citoquinas que desencadena inflamación, disfunción endotelial, trombosis micro y macrovascular, que pueden dañar otros órganos además del pulmón. De un 20 a 50% de los pacientes en servicio de hospitalización por enfermedad grave causada por el COVID-19 presentan alteraciones hematológicas en las pruebas de coagulación. Se llevó a cabo una búsqueda en bases de datos como PubMed, Lilacs, ScienceDirect, Scielo y Redalyc, con diferentes combinaciones de palabras claves y términos MESH como: *Coronavirus Infections, Thrombosis, Angiotensin II, Hemostasis* posteriormente se realizó un análisis y resumen de la información revisada. Dentro de los laboratorios alterados se destaca: un dímero D elevado, tiempo parcial de tromboplastina (TPT) y tiempo de protrombina (TP) prolongados, niveles disminuidos de fibrinógeno y trombocitopenia leve, estos resultados se asocian a una mayor incidencia de eventos tromboticos como el tromboembolismo venoso (TEV) y un mayor riesgo de muerte para el paciente. El virus SARS-COV-2 altera significativamente el sistema hematológico, exacerbando la respuesta inmune, lesión endotelial, lo que lleva a un estado trombotico debido a la estancia hospitalaria. El diagnóstico de este estado se establece mediante estudios de laboratorio como marcadores de inflamación (proteína C reactiva, eritrosedimentación y recuento plaquetario), pruebas de coagulación e imágenes diagnósticas, de estos dependen la clasificación del riesgo y el posterior esquema terapéutico.

**Palabras clave:** Infecciones por Coronavirus, trombosis, angiotensina II, hemostasis, anticoagulantes.

### ABSTRACT

Coronavirus disease (COVID-19) is caused by the type 2 coronavirus that causes severe acute respiratory syndrome (SARS-CoV-2) affecting multiple organs. It is characterized by a cytokine storm that triggers inflammation, endothelial dysfunction, microvascular and macrovascular thrombosis, which can damage other organs in addition to the lung. From 20 to 50% of patients in hospitalization service for severe disease caused by COVID-19 present hematological alterations in coagulation tests. A search was carried out in databases such as PubMed, Lilacs, ScienceDirect, Scielo and Redalyc, with different combinations of key words and MESH terms such as: *Coronavirus Infections, Thrombosis, Angiotensin II, Hemostasis*, followed by an analysis and summary of the information reviewed. Among the altered laboratories, the following are highlighted: elevated D-dimer, prolonged partial thromboplastin time (PTT) and prothrombin time (PT), decreased fibrinogen levels and mild thrombocytopenia, these results are associated with a higher incidence of thrombotic events such as venous thromboembolism (VTE) and a higher risk of death for the patient. SARS-COV-2 virus significantly alters the hematologic system, exacerbating the immune response, endothelial injury, leading to a thrombotic state due to hospital stay. The diagnosis of this condition is established by laboratory studies such as inflammation markers (c-reactive protein, erythrocyte sedimentation and platelet count), coagulation tests and diagnostic imaging, on which the risk classification and subsequent therapeutic scheme depend.

**Key words:** Coronavirus infections, thrombosis, angiotensin II, hemostasis, anticoagulants.

Saavedra-Valencia ME, Martínez-Sánchez LM, Fonseca-Guzmán M. Complicaciones tromboticas en COVID-19: un recuento en la fisiopatología, alteraciones hematológicas, diagnóstico y tratamiento. *Salutem Scientia Spiritus* 2023; 9(4):40-46.



La Revista *Salutem Scientia Spiritus* usa la licencia Creative Commons de Atribución – No comercial – Sin derivar:

Los textos de la revista son posibles de ser descargados en versión PDF siempre que sea reconocida la autoría y el texto no tenga modificaciones de ningún tipo.

## INTRODUCCIÓN

La enfermedad por coronavirus (COVID-19) es una patología infecciosa ocasionada por el coronavirus tipo 2 responsable del síndrome respiratorio agudo severo (SARS-CoV-2) que afecta múltiples órganos.<sup>1</sup> Esta es caracterizada por una tormenta de citoquinas que desencadena inflamación, disfunción endotelial, trombosis micro y macrovascular, que pueden dañar otros órganos además del pulmón.<sup>1-7</sup>

Algunos estudios revelaron que los cambios orgánicos inducidos por la COVID-19 son duraderos, por lo que los pacientes siguen experimentando síntomas después de la fase aguda de la infección, estos pueden evolucionar con el tiempo y persistir durante algunos meses.<sup>1,8</sup>

El estado protrombótico y procoagulante que genera la COVID-19 tiene relación con las manifestaciones clínicas de la enfermedad pues daña las células endoteliales y activa el sistema de coagulación.<sup>1,6</sup> La disfunción de las células endoteliales induce la expresión del factor tisular, libera factor de von Willebrand (vWF) de los cuerpos de Weibel-Palade, y mejora la expresión superficial de las selectinas promoviendo en general la formación de trombos.<sup>1,6,9,10</sup>

El estado de hipercoagulabilidad está relacionado con los niveles elevados de reactantes de fase aguda como la proteína C reactiva (PCR) y el fibrinógeno que derivan en resultados clínicos adversos y mayor gravedad de la enfermedad.<sup>7</sup> Otros biomarcadores como el dímero D se puede elevar en pacientes con COVID-19 grave en comparación con la enfermedad no grave y este sigue aumentando durante el ingreso antes de la muerte.<sup>7,11,12</sup>

La incidencia de complicaciones trombóticas en pacientes con COVID-19 ingresados en unidad de cuidados intensivos (UCI) se ha informado entre 16 y 49 % de los casos.<sup>13-15</sup> En un metaanálisis realizado de 277 autopsias, se encontró trombosis microvascular en el 10.8 % de los casos, y macrovascular en un 19,1%.<sup>15,16</sup>

## FISIOPATOLOGÍA

La enfermedad por COVID-19 genera diversas alteraciones dentro del sistema hematológico, si bien, su fisiopatología no es totalmente clara se han establecido mecanismos que se relacionan con una exacerbada respuesta inmune, lesión endotelial y una trombosis generada por la estancia hospitalaria.<sup>17</sup>

El receptor de la enzima convertidora de angiotensina 2, facilita la entrada del COVID-19 al organismo humano, este se encuentra ubicado en algunos tejidos como el endotelio, el corazón, el intestino, los riñones y los pulmones, siendo este último órgano el lugar con mayor expresión celular del receptor por parte de

los neumocitos tipo II, convirtiendo al pulmón en el sitio más vulnerable para la infección por este microorganismo.<sup>18,19</sup>

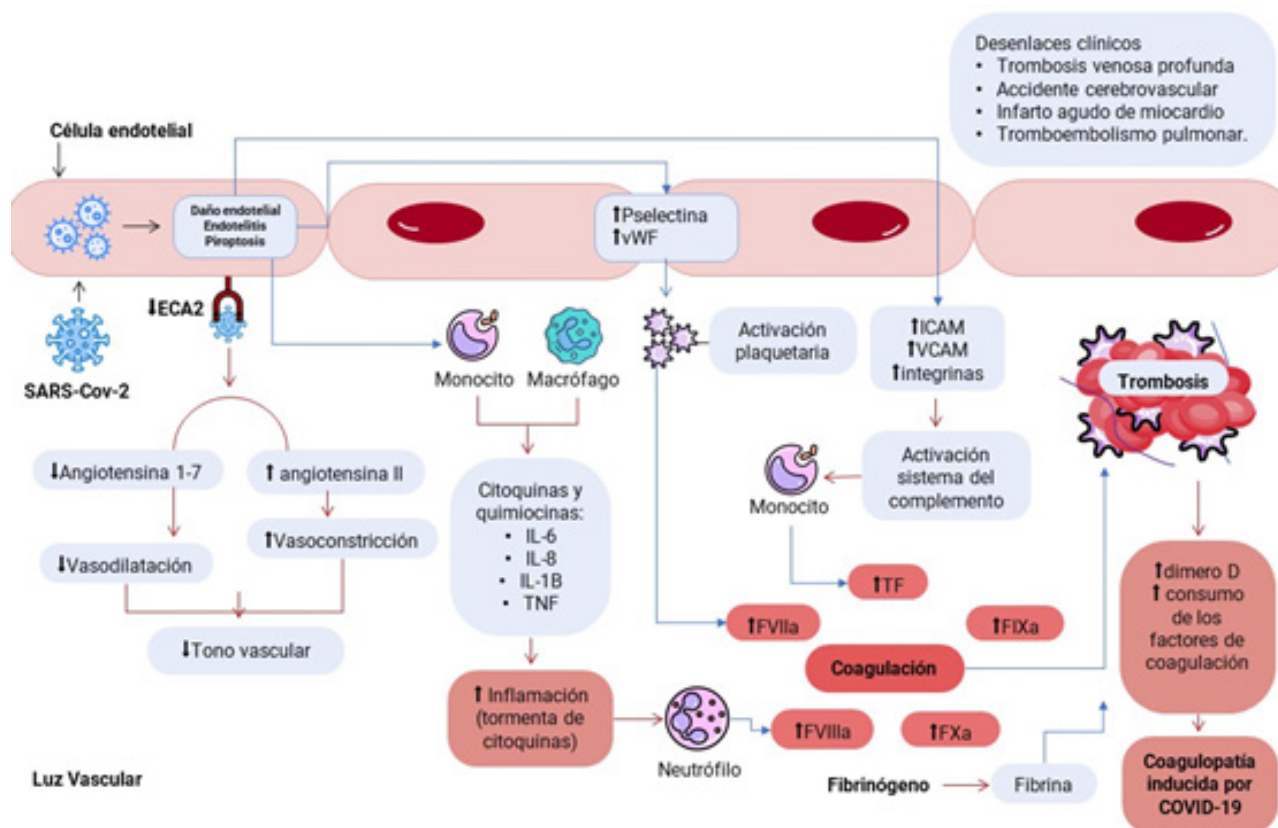
La disregulación endotelial y de la coagulación junto con la respuesta inflamatoria son el paso inicial de las manifestaciones cardiovasculares de los pacientes con SARS-Cov2.<sup>20,21</sup> La entrada, replicación y diseminación de este microorganismo causa infiltración de células inflamatorias y activación de monocitos/macrófagos, productores de citoquinas proinflamatorias como las interleucinas<sup>1,6,8</sup> y el factor de necrosis tumoral alfa, que promueven la respuesta inflamatoria y facilitan la disregulación inmune e infiltración desmesurada de células inflamatorias al tejido pulmonar y endotelial.<sup>22,23</sup> Sumado a esto la activación de las células endoteliales por parte de las citoquinas y los monocitos generan un cambio procoagulante consistente en la liberación del vWF, la disminución del heparán sulfato de las paredes vasculares, activación plaquetaria, y producción de óxido nítrico, que activan el endotelio y aumentan el estado protrombótico inflamatorio de base.<sup>24,25</sup>

Por otro lado, la fibrina como efector de la respuesta inmune se deposita en la microvasculatura pulmonar, contribuyendo significativamente al síndrome de distrés respiratorio y a la coagulopatía en pacientes con enfermedad por COVID-19. Adicionalmente, la hipoxia que genera la enfermedad incrementa la viscosidad de la sangre y activa vías de señalización en respuesta a hipoxia, lo que agrava aún más la trombosis.<sup>20,21,26-28</sup>

De acuerdo con lo anterior, se ha sugerido que el virus del SARS-CoV2 no tiene efectos procoagulantes en sí, si no que la coagulopatía es el resultado de la hiperinflamación y una respuesta inmune desmesurada que genera daño endotelial.<sup>17,29,30</sup>

Diversos estudios han encontrado en autopsias de pacientes con COVID-19 inclusiones virales endoteliales, células apoptóticas y aumento de microtrombos en los capilares sanguíneos, lo que permite sustentar que la activación exacerbada de la respuesta aguda parece ser la encargada del mecanismo protrombótico predominante en esta enfermedad.<sup>17,29,30</sup>

Luego de que el SARS-Cov-2 ingrese al organismo humano y se una a su receptor la enzima convertidora de angiotensina 2 (ECA2), disminuye la expresión de la ECA2 y aumenta la permeabilidad vascular y la liberación del factor tisular (FT). La ECA2 posee mecanismos antitrombóticos como el eje renina angiotensina aldosterona. Por otro lado la secreción de moléculas de adhesión como la P selectina y el factor de Von Willebran aumentan la adhesión de células a la superficie endotelial y atrae células proinflamatorias (monocitos, neutrófilos y macrófagos) que promueven la activación de la cascada de coagulación. Así mismo, la activación plaquetaria genera mayor reactividad y agregación de estas y la formación de fibrina promueve la reticulación



**Figura 1.** Fisiopatología de la coagulopatía inducida por covid-19.<sup>5</sup> FIXa, factor IX activado; FVIIa, factor VII activado; FVIIIa, factor VIII activado; FXa, factor X activado; ICAM, molécula de adhesión intercelular; TNF, factor de necrosis tumoral; VCAM, molécula de adhesión de células vasculares; IL, interleucinas.

de las plaquetas y otros compuestos celulares, lo que facilitará la formación de trombos (Figura 1).

**ALTERACIONES HEMATOLÓGICAS EN LA INFECCIÓN POR COVID-19 Y COMPLICACIONES TROMBÓTICAS.**

Un 20 a 50% de los pacientes en servicio de hospitalización por enfermedad grave causada por el COVID-19 presentan alteraciones hematológicas en las pruebas de coagulación, entre las que se destacan un dímero D elevado, tiempo parcial de tromboplastina (TPT) y tiempo de protrombina (TP) prolongados, niveles disminuidos de fibrinógeno y trombocitopenia leve, estos resultados se asocian a una mayor incidencia de eventos tromboticos como el tromboembolismo venoso (TEV) y un mayor riesgo de muerte para el paciente.<sup>21,31</sup>

Diversos estudios han encontrado que pacientes de edad avanzada y con comorbilidades presentan niveles elevados de dímero D, lo que indica un incremento en la producción de trombina.<sup>32-34</sup>

Guan *et al* identifico que el 46.4% de los pacientes infectados por el virus del SARS-CoV-2 tenían altas concentraciones de dímero D.<sup>35</sup> Igualmente Fogarty *et al* mostro que el 67% de los pacientes mostraron un dímero D elevado, y lo relaciono con la probabilidad de desarrollar trombosis y embolia pulmonar.<sup>36</sup> Se ha tratado de describir la coagulopatía presentada en la infección por COVID-19, sin embargo, estas alteraciones no cumplen de manera estricta los criterios determinados por la Sociedad Internacional de Trombosis y Hemostasia (ISTH) para la coagulación intravascular diseminada (CID) observada en la sepsis o trauma, pues a pesar de tener una elevación desproporcionada del dímero D y un TP y TPT levemente prologados, la trombocitopenia es leve, por lo que algunos estudios la han designado como “coagulopatía asociada a COVID-19” que sugiere ser la combinación de una CID de bajo grado con microangiopatía trombotica predominantemente pulmonar.<sup>25,28</sup>

En los pacientes críticos, el riesgo de desarrollar TEV es mucho mayor, ya que en estos, los tres mecanismos de la triada de Vir-

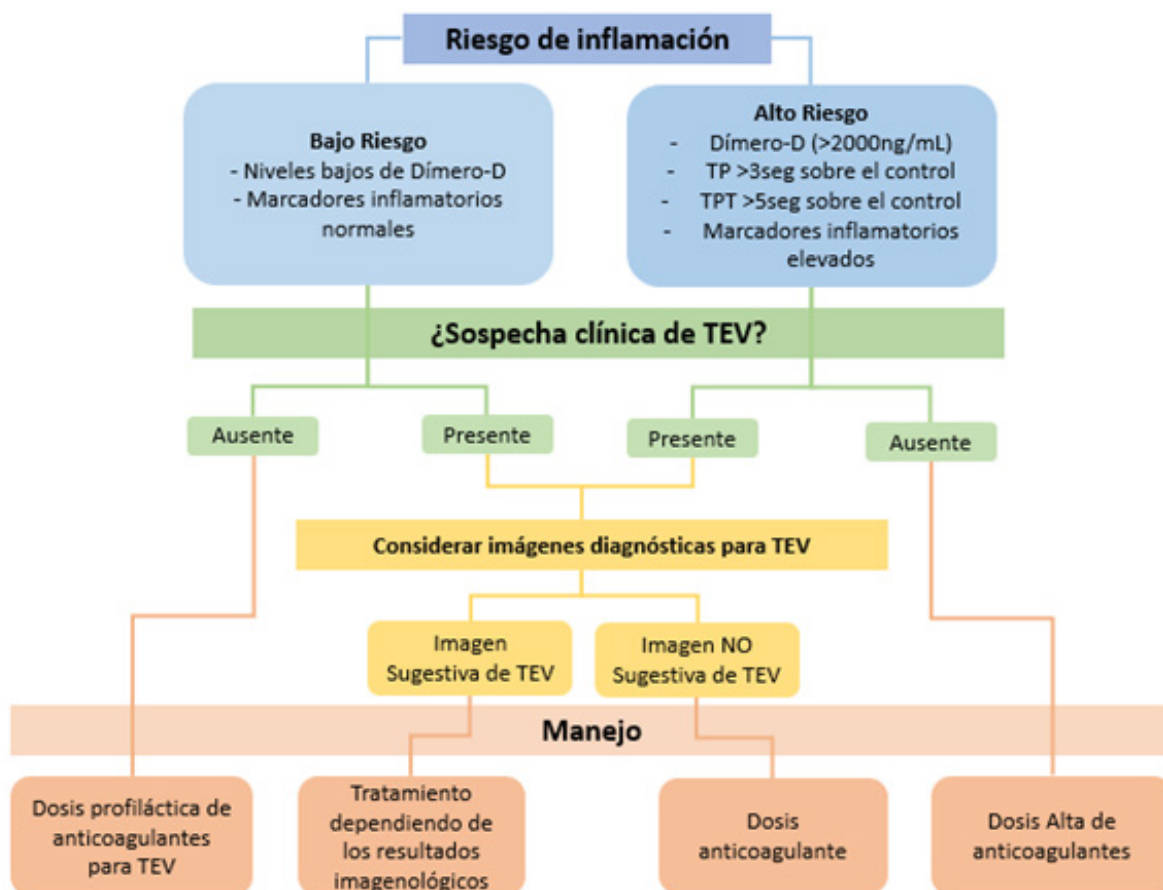


Figura 2. Algoritmo diagnóstico.<sup>47</sup>

chow se encuentran activados, la inmovilidad, genera éxtasis en el flujo sanguíneo que junto con el estado protrombótico basal de la enfermedad y activación endotelial, propician el estado perfecto para la instauración de episodios de TEV, a esto, se le debe sumar el uso de ventilación mecánica, catéteres centrales, las deficiencias nutricionales y las alteraciones hepáticas que pueden afectar la producción de factores de coagulación, todas estas circunstancias incrementan el riesgo de eventos tromboembólicos.<sup>24,32</sup>

Los pacientes hospitalizados con COVID-19, especialmente los que están críticamente enfermos presentan mayores tasas de TEV; Llitjos *et al*, presentaron la mayor incidencia de dicha complicación, con un 69%, esto a razón de que se realizó un monitoreo ecográfico dúplex-dopler de la trombosis venosa profunda durante la estancia en UCI.<sup>14,37-40</sup>

De igual forma, Helms *et al* encontraron que el 18% de los pacientes con COVID-19 presentan complicaciones tromboembólicas

como el embolismo pulmonar y el TVP. Así mismo, un estudio francés identificó que el 20,6% de los pacientes ingresados a UCI por COVID-19 desarrollaron embolia pulmonar, diagnosticado en una mediana de seis días desde la admisión, estos datos fueron dos veces mayor en comparación con cualquier grupo control.<sup>41</sup> Las complicaciones trombóticas también pueden generar fenómenos macrovasculares, se han descrito casos con afectación trombótica en el cerebro, bazo, intestino y corazón, que se pueden presentar tanto en el periodo agudo, como en las semanas posteriores a la enfermedad grave, lo que indica que el cuadro protrombótico puede tener una duración prolongada incluso luego de terminar la estancia hospitalaria.<sup>42,43</sup>

Oxley *et al* describieron que aproximadamente el 2,5% de los pacientes desarrollaron un accidente cerebrovascular isquémico agudo o han sufrido un accidente cerebro vascular isquémico durante la hospitalización, incluso los pacientes jóvenes menores de 50 años.<sup>4</sup> También se han reportado casos de isquemia me-

**Tabla 1.** Dosis y consideraciones de terapia anticoagulante en pacientes con covid-19 y coagulopatía. 50

Condición clínica	Dosis Terapéutica		Dosis Profiláctica	
	Enoxaparina	HBPM	Enoxaparina	HBPM
Dosis standard	1mg/kg cada 12 horas	80 u/kg bolo + 18 u/kg/hr infusión	40 mg cada 12 horas	7.500 unidades cada 8 horas
Ajuste según función renal	CrC 10-29 mL/min: 1mg/kg cada 24 horas. CrC <10 mL/min: Evitar el uso.	80 u/kg bolo + 18 u/kg/hr infusión	CrC 10-29 mL/min: 30mg cada 12 horas. CrC <10 mL/min: Evitar el uso.	7.500 unidades cada 8 horas
Sobrepeso (>150kg)	1mg/kg cada 12 horas	80 u/kg bolo + 18 u/kg/hr infusión	40 mg cada 12 horas	7.500 unidades cada 8 horas
Bajo Peso (<50kg)	1mg/kg cada 12 horas	80 u/kg bolo + 18 u/kg/hr infusión	40 mg cada 12 horas	5000 unidades cada 8 horas

sentérica, obstrucción de arterias periféricas y arterioesclerosis ocliterante.<sup>43,44</sup>

**CRITERIOS DIAGNÓSTICO Y TRATAMIENTO ¿CUÁNDO PENSAR EN TROMBO-PROFILAXIS?**

El tromboembolismo pulmonar, junto con la TVP son los eventos trombóticos más frecuentes relacionados con el COVID-19, con una incidencia de 20% en pacientes críticos y es una de las principales causas de muerte y deterioro.<sup>14,45</sup>

La Sociedad Americana de Hematología, establece que niveles de dímero-D mayores de 2.500ng/ml son sugestivos de complicaciones trombóticas durante la estancia hospitalaria y predicen enfermedad crítica y muerte. De la misma manera, el riesgo trombótico se asocia principalmente con un recuento plaquetario mayor a 450 x 109/L y alteración en marcadores inflamatorios como la PCR con niveles mayores de 100mg/L o eritrosedimentación globular con resultados superiores a 40mm/h.<sup>46</sup>

En la Figura 2 se expone un tipo de algoritmo diagnóstico para una infección por SARS-COV-2 con patrón trombótico.

Todos los pacientes que presenten evidencia directa de trombosis arterial y/o venosa como fibrilación auricular, reemplazo valvular mecánico o necesidad de profilaxis secundaria para TEV, deben iniciar o continuar la terapia anticoagulante a menos que presente otras comorbilidades.<sup>47</sup> El consenso suizo también establece que las heparinas no fraccionadas deben ser utilizadas en pacientes en UCI con aumento en los niveles de dímero-D, inflamación severa, signos de disfunción renal o hepática.<sup>40,47</sup>

El uso profiláctico de heparina de bajo peso molecular (HBPM) y heparina no fraccionada (HNF) tienen un impacto positivo en la mortalidad, lo que sugiere que todo paciente con COVID-19

en estado severo, debe iniciar terapia antitrombótica preventiva.<sup>47</sup> En pacientes hospitalizados con sospecha de tromboembolismo o con hallazgos físicos consistentes con TVP se recomienda enoxaparina 0,5 mg/kg dos veces al día.<sup>48,49</sup> En la Tabla 1 se muestran las dosis con sus respectivos ajustes de la terapia antitrombótica en pacientes con COVID-19 y coagulopatía asociada.

**CONCLUSIONES**

El virus SARS-COV-2 altera significativamente el sistema hematólogo, exacerbando la respuesta inmune, lesión endotelial, lo que lleva a un estado trombótico debido a la estancia hospitalaria.

El diagnóstico de este estado se establece mediante estudios de laboratorio como marcadores de inflamación (PCR, eritrosedimentación y recuento plaquetario), pruebas de coagulación (TP, TPT y Dímero-D) e imágenes diagnósticas, de estos dependen la clasificación del riesgo y el posterior esquema terapéutico.

Las complicaciones trombóticas como consecuencia de la COVID-19 se considera frecuentes por lo que es imprescindible tener en cuenta estos parámetros al manejar esta enfermedad, logrando un diagnóstico y tratamiento oportuno.

**REFERENCIAS**

1. Cenko E, Badimon L, Bugiardini R, Claeys M, De Luca G, de Wit C, *et al*, Cardiovascular disease and COVID-19: a consensus paper from the ESC Working Group on Coronary Pathophysiology & Microcirculation, ESC Working Group on Thrombosis and the Association for Acute CardioVascular Care (ACVC), in collaboration with the European Heart Rhythm Association (EHRA), Cardiovascular Research. 2021; 117(14):2705.29. DOI: 10.1093/eur/cvab298
2. Ding J, Hostallero DE, El Khili MR, Fonseca GJ, Milette S,

- Noorah N, *et al.* A network-informed analysis of SARS-CoV-2 and hemophagocytic lymphohistiocytosis genes' interactions points to Neutrophil extracellular traps as mediators of thrombosis in COVID-19. *PLoS Comput Biol.* 2021; 17(3):e1008810. DOI: 10.1371/journal.pcbi.1008810.
3. Magro C, Mulvey JJ, Berlin D, Nuovo G, Salvatore S, Harp J, *et al.* Complement associated microvascular injury and thrombosis in the pathogenesis of severe COVID-19 infection: A report of five cases. *Transl Res.* 2020; 220:1-13. DOI: 10.1016/j.trsl.2020.04.007.
  4. Oxley TJ, Mocco J, Majidi S, Kellner CP, Shoirah H, Singh IP, *et al.* Large-Vessel Stroke as a Presenting Feature of Covid-19 in the Young. *N Engl J Med.* 2020; 382(20):e60. DOI: 10.1056/NEJMc2009787.
  5. Gorog D, Storey R, Gurbel P, Tantry U, Berger J, Chan M, *et al.* Current and novel biomarkers of thrombotic risk in COVID-19: a Consensus Statement from the International COVID-19 Thrombosis Biomarkers Colloquium. *Nat Rev Cardiol.* 2022. <https://doi.org/10.1038/s41569-021-00665-7>
  6. Gu SX, Tyagi T, Jain K, Gu VW, Lee SH, Hwa JM, *et al.* Thrombocytopenia and endotheliopathy: crucial contributors to COVID-19 thromboinflammation. *Nat Rev Cardiol.* 2021; 18(3):194-209. DOI: 10.1038/s41569-020-00469-1.
  7. McFadyen JD, Stevens H, Peter K. The Emerging Threat of (Micro)Thrombosis in COVID-19 and Its Therapeutic Implications. *Circ Res.* 2020; 127(4):571-87. DOI: 10.1161/CIRCRESAHA.120.317447.
  8. Nalbandian A, Sehgal K, Gupta A, Madhavan MV, McGroder C, Stevens JS, *et al.* Post-acute COVID-19 syndrome. *Nat Med.* 2021; 27:601-15.
  9. Subramaniam S, Scharrer I. Procoagulant activity during viral infections. *Front Biosci.* 2018; 23:1060-81.
  10. Giannis D, Ziogas IA, Gianni P. Coagulation disorders in coronavirus infected patients: COVID-19, SARS-CoV-1, MERS-CoV and lessons from the past. *J Clin Virol* 2020; 127:104362.
  11. Huang C, Wang Y, Li X, Ren L, Zhao J, Hu Y, *et al.* Clinical features of patients infected with 2019 novel coronavirus in Wuhan, China. *Lancet.* 2020; 395(10223):497-506. DOI: 10.1016/S0140-6736(20)30183-5.
  12. Lippi G, Favaloro EJ. D-dimer is Associated with Severity of Coronavirus Disease 2019: A Pooled Analysis. *Thromb Haemost.* 2020; 120(5):876-78. DOI: 10.1055/s-0040-1709650.
  13. Klok FA, Kruip MJHA, van der Meer NJM, Arbous MS, Gommers D, Kant KM, *et al.* Confirmation of the high cumulative incidence of thrombotic complications in critically ill ICU patients with COVID-19: An updated analysis. *Thromb Res.* 2020; 191:148-50. DOI: 10.1016/j.thromres.2020.04.041.
  14. Middeldorp S, Coppens M, van Haaps TF, Foppen M, Vlaar AP, Müller MCA, *et al.* Incidence of venous thromboembolism in hospitalized patients with COVID-19. *J Thromb Haemost.* 2020; 18(8):1995-2002. DOI: 10.1111/jth.14888.
  15. Won T, Wood M, Hughes D, Talor M, Ma Z, Schneider J, *et al.* Endothelial thrombomodulin downregulation caused by hypoxia contributes to severe infiltration and coagulopathy in COVID-19 patient lungs. *Lancet.* 2022; 75(1): DOI: 10.1016/j.ebiom.2022.103812
  16. Tang N, Li D, Wang X, Sun Z. Abnormal coagulation parameters are associated with poor prognosis in patients with novel coronavirus pneumonia. *J Thromb Haemost.* 2020; 18(4):844-47. DOI: 10.1111/jth.14768.
  17. Connors J, Levy J. COVID-19 and its implications for thrombosis and anticoagulation. *Blood.* 2020; 135:2033-40. DOI: 10.1182/blood.2020006000.
  18. Letko M, Marzi A, Munster V. Functional assessment of cell entry and receptor usage for SARS-CoV-2 and other lineage B betacoronaviruses. *Nat Microbiol.* 2020; 5(4):562-569. DOI: 10.1038/s41564-020-0688-y.
  19. Xiong TY, Redwood S, Prendergast B, Chen M. Coronaviruses and the cardiovascular system: acute and long-term implications. *Eur Heart J.* 2020; 41(19):1798-1800. DOI: 10.1093/eurheartj/ehaa231.
  20. Antoniak S. The coagulation system in host defense. *Res Pract Thromb Haemost.* 2018; 2(3):549-557. DOI: 10.1002/rth2.12109.
  21. Levi M. Pathogenesis and diagnosis of disseminated intravascular coagulation. *Int J Lab Hematol.* 2018; 40 Suppl 1:15-20. DOI: 10.1111/ijlh.12830.
  22. Kerr R, Stirling D, Ludlam CA. Interleukin 6 and haemostasis. *Br J Haematol.* 2001; 115(1):3-12. DOI: 10.1046/j.1365-2141.2001.03061.x.
  23. McGonagle D, O'Donnell JS, Sharif K, Emery P, Bridgewood C. Immune mechanisms of pulmonary intravascular coagulopathy in COVID-19 pneumonia. *Lancet Rheumatol.* 2020; 2(7):e437-e445. DOI: 10.1016/S2665-9913(20)30121-1.
  24. D'Souza R, Malhamé I, Teshler L, Acharya G, Hunt BJ, McLintock C. A critical review of the pathophysiology of thrombotic complications and clinical practice recommendations for thromboprophylaxis in pregnant patients with COVID-19. *Acta Obstet Gynecol Scand.* 2020; 99(9):1110-1120. DOI: 10.1111/aogs.13962.
  25. Levi M, Thachil J, Iba T, Levy JH. Coagulation abnormalities and thrombosis in patients with COVID-19. *Lancet Haematol.* 2020; 7:e438-e440. DOI: 10.1016/S2352-3026(20)30145-9
  26. Tang N, Bai H, Chen X, Gong J, Li D, Sun Z. Anticoagulant treatment is associated with decreased mortality in severe coronavirus disease 2019 patients with coagulopathy. *J Thromb Haemost.* 2020; 18(5):1094-1099. DOI: 10.1111/jth.14817.
  27. Wang J, Hajizadeh N, Moore EE. Tissue plasminogen activator (tPA) treatment for COVID-19 associated acute respiratory distress syndrome (ARDS): a case series. *J Thromb Haemost.* 2020; 18:1752-1755. DOI: 10.1111/jth.14828.
  28. Barrett CD, Moore HB, Yaffe MB, Moore EE. ISTH interim guidance on recognition and management of coagulopathy in COVID-19: A comment. *J Thromb Haemost.* 2020; 18(8):2060-2063. DOI: 10.1111/jth.14860.
  29. Ackermann M, Verleden SE, Kuehnel M, Haverich A, Welte T, Laenger F, *et al.* Pulmonary Vascular Endothelialitis, Thrombosis,

- and Angiogenesis in Covid-19. *N Engl J Med.* 2020; 383(2):120-128. DOI: 10.1056/NEJMoa2015432
30. Varga Z, Flammer AJ, Steiger P, Haberecker M, Andermatt R, Zinkernagel AS, *et al.* Endothelial cell infection and endotheliitis in COVID-19. *Lancet.* 2020; 395(10234):1417-1418. DOI: 10.1016/S0140-6736(20)30937-5.
  31. Thachil J, Tang N, Gando S. ISTH interim guidance on recognition and management of coagulopathy in COVID-19. *J Thromb Haemost.* 2020; 18:1023-1026. DOI: 10.1111/jth.14810.
  32. Zhou F, Yu T, Du R. Clinical course and risk factors for mortality of adult inpatients with COVID-19 in Wuhan, China: a retrospective cohort study. *Lancet.* 2020; 395:1054-62. DOI: 10.1016/S0140-6736(20)30566-3.
  33. Gómez-Mesa JE, Galindo-Coral S, Montes MC, Muñoz Martín AJ. Thrombosis and Coagulopathy in COVID-19. *Curr Probl Cardiol.* 2021; 46(3):100742. DOI: 10.1016/j.cpcardiol.2020.100742
  34. Chen N, Zhou M, Dong X, Qu J, Gong F, Han Y, *et al.* Epidemiological and clinical characteristics of 99 cases of 2019 novel coronavirus pneumonia in Wuhan, China: a descriptive study. *Lancet.* 2020; 395(10223):507-513. DOI: 10.1016/S0140-6736(20)30211-7.
  35. Guan WJ, Ni ZY, Hu Y, Liang WH, Ou CQ, He JX, *et al.*; China Medical Treatment Expert Group for Covid-19. Clinical Characteristics of Coronavirus Disease 2019 in China. *N Engl J Med.* 2020; 382(18):1708-20. DOI: 10.1056/NEJMoa2002032.
  36. Fogarty H, Townsend L, Ni Cheallaigh C, Bergin C, Martin-Loeches I, Browne P, *et al.* COVID19 coagulopathy in Caucasian patients. *Br J Haematol.* 2020; 189(6):1044-49. DOI: 10.1111/bjh.16749.
  37. Klok FA, Kruip MJHA, van der Meer NJM, Arbous MS, Gommers DAMPJ, Kant KM, *et al.* Incidence of thrombotic complications in critically ill ICU patients with COVID-19. *Thromb Res.* 2020; 191:145-147. DOI: 10.1016/j.thromres.2020.04.013.
  38. Llitjos JF, Leclerc M, Chochois C, Monsallier JM, Ramakers M, Auvray M, *et al.* High incidence of venous thromboembolic events in anticoagulated severe COVID-19 patients. *J Thromb Haemost.* 2020; 18(7):1743-1746. DOI: 10.1111/jth.14869.
  39. Lodigiani C, Iapichino G, Carenzo L, Cecconi M, Ferrazzi P, Sebastian T, *et al.* Venous and arterial thromboembolic complications in COVID-19 patients admitted to an academic hospital in Milan, Italy. *Thromb Res.* 2020; 191:9-14. DOI: 10.1016/j.thromres.2020.04.024
  40. Cui S, Chen S, Li X, Liu S, Wang F. Prevalence of venous thromboembolism in patients with severe novel coronavirus pneumonia. *J Thromb Haemost.* 2020; 18:1421-1424. DOI: 10.1111/jth.14830.
  41. Helms J, Tacquard C, Severac F, Leonard-Lorant I, Ohana M, Delabranche X; High risk of thrombosis in patients with severe SARS-CoV-2 infection: a multicenter prospective cohort study. *Intensive Care Med.* 2020; 46(6):1089-98. DOI: 10.1007/s00134-020-06062-x.
  42. Wichmann D, Sperhake JP, Lütgehetmann M, Steurer S, Edler C, Heinemann A, *et al.* Autopsy Findings and Venous Thromboembolism in Patients With COVID-19: A Prospective Cohort Study. *Ann Intern Med.* 2020; 173(4):268-277. DOI: 10.7326/M20-2003.
  43. Vulliamy P, Jacob S, Davenport RA. Acute aorto-iliac and mesenteric arterial thromboses as presenting features of COVID-19. *Br J Haematol.* 2020; 189(6):1053-1054. DOI: 10.1111/bjh.16760
  44. Xu X, Chang XN, Pan HX, *et al.* Pathological changes of the spleen in ten patients with new coronavirus infection by minimally invasive autopsies. *Chinese J Pathol.* 2020; 49:E014. DOI: 10.3760/cma.j.cn112151-20200401-00278.
  45. Mei, H., Luo, L. & Hu, Y. Thrombocytopenia and thrombosis in hospitalized patients with COVID-19. *J Hematol Oncol* 13, 161 (2020). DOI: 10.1186/s13045-020-01003-z
  46. Al-Samkari H, Karp Leaf RS, Dzik WH, Carlson JCT, Fogerty AE, Waheed A, *et al.* COVID-19 and coagulation: bleeding and thrombotic manifestations of SARS-CoV-2 infection. *Blood.* 2020; 136(4):489-500. DOI: 10.1182/blood.2020006520
  47. Aryal MR, Gosain R, Donato A, Pathak R, Bhatt VR, Katel A, *et al.* Venous Thromboembolism in COVID-19: Towards an Ideal Approach to Thromboprophylaxis, Screening, and Treatment. *Curr Cardiol Rep.* 2020; 22(7):52. DOI: 10.1007/s11886-020-01327-9.
  48. Iok FA, Kruip MJHA, Meer NJM van der. Incidence of thrombotic complications in critically ill ICU patients with COVID-19. *Thromb Res.* 2020; 0(0). DOI: 10.1016/j.thromres.2020.04.013
  49. Tian Y, Pan T, Wen X, Ao G, Ma Y, Liu X, *Et al* Efficacy and Safety of Direct Oral Anticoagulants Compared With Heparin for Preventing Thromboembolism in Hospitalized Patients With COVID-19: A Systematic Review and Meta-Analysis. *Clin Appl Thromb Hemost.* 2023; 29. DOI: 10.1177/10760296231164355.
  50. Hadid T, Kafri Z, Al-Katib A. Coagulation and anticoagulation in COVID-19. *Blood Rev.* 2021; 47:100761. DOI: 10.1016/j.blre.2020.100761.